

Sarcoma de kaposi de cavidad bucal en pacientes con sida

Kaposi's sarcoma of the oral cavity in AIDS patients

Dr. Daniel Thompson Grant; Dra. Margarita Pila Peláez; Dr. Rafael Pila Peláez; Dra. Carmen Guerra Rodríguez;

Hospital Provincial Docente Manuel Ascunce Doménech. Camagüey, Cuba.

RESUMEN

Se presentó el caso de una paciente de 39 años de edad afectada de sida con sarcoma de Kaposi de cavidad bucal. Se expresaron las características de esa entidad, así como su clasificación y tratamiento. Señalamos las lesiones bucales más importantes en el sida y la necesidad de que el estomatólogo y el médico conozcan los aspectos epidemiológicos de la infección por VIH y muy especialmente sus manifestaciones bucales.

DeCS: SARCOMA DE KAPOSI; SINDROME DE INMUNODEFICIENCIA ADQUIRIDA; NEOPLASMAS DE LA BOCA.

ABSTRACT

A case of a 39 year old patient affected by AIDS with Kaposi's Sarcoma of the oral cavity is presented. Characteristics of this disease are expressed as well as its classification and treatment. We present the most important oral lesions in AIDS and the need that the odontologist and the physician know all epidemiological aspects of the HIV infection and specially its oral manifestations.

DeCS: SARCOMA DE KAPOSÍ; ACQUIRED IMMUNODEFICIENCY SYNDROME MOUTH NEOPLASMAS.

INTRODUCCIÓN

El síndrome de inmunodeficiencia adquirida (sida) es una enfermedad o proceso patológico causado por una alteración del sistema inmunitario, caracterizado por la presentación de infecciones oportunistas y tumores malignos.¹

El sida, por tanto, es un síndrome de condiciones oportunistas donde la inmunidad se ha debilitado por la infección del VIH.² Lo que diferencia a esta entidad de otras epidemias de este siglo, desde el punto de vista odontológico, es lo importante de las infecciones oportunistas en la cavidad bucal que acompaña a la infección por el virus del sida.³

En 1989 el Comité Consultivo de la Comunidad Económica Europea asignó al profesor J. Pindborg la tarea de clasificar estas lesiones, quien las agrupó en seis formas:⁴ infecciones por hongos, infecciones bacterianas, infecciones por virus, neoplasias, disturbios neurológicos y manifestaciones de causas desconocidas.

Dos años más tarde, debido al creciente reporte de diferentes manifestaciones orales por parte de los investigadores de todo el mundo, se realiza una revisión de esta clasificación, por lo que actualmente se deben señalar lesiones orales menos frecuentes y más frecuentes como son: candidiasis pseudomembranosas, leucoplasia vellosa, aftas, gingivitis, periodontitis y sarcoma de Kaposi.⁵

Ha motivado la realización de esta comunicación el haber diagnosticado durante nuestro trabajo en la República de Zimbabwe, un sarcoma de Kaposi de cavidad bucal, el cual exponemos con la finalidad de alertar a nuestros médicos y odontólogos sobre esta entidad que, aunque no es común, se presenta fundamentalmente en los pacientes portadores de sida.

PRESENTACIÓN DEL CASO

Paciente S.M. femenina, de 39 años de edad, negra, que asiste a consulta de cirugía maxilofacial del Hospital de Bulawayo (Zimbabwe), por presentar un gran aumento de volumen en la cavidad bucal, por lo que se ingresa para estudio y tratamiento.

Examen físico: Normal.

Examen bucal: Se observa una gran tumoración que comienza en el paladar duro y se extiende a la encía y labio superior, de 15 cm aproximadamente, de aspecto liso, color rojo intenso, consistencia dura con movilidad de los dientes anterosuperiores que producía dificultad respiratoria y disfagia para cualquier tipo de alimento.(fig. 1)

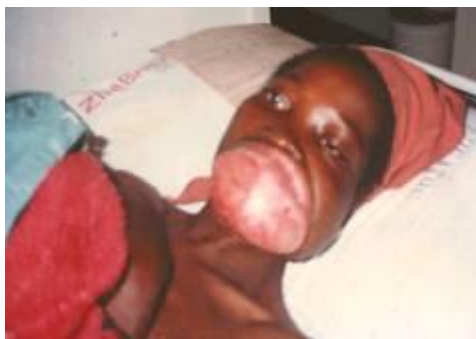

Figura 1: Obsérvese la tumoración que comenzó en el paladar duro y se extiende a la encía y labio superior, de 15 cm aproximadamente, de aspecto liso, color rojo intenso, consistencia dura y movilidad de dientes antero-superiores.

Estudio analítico: Hb 9g/l, Leucograma $15\,000$ leucocitos $\times 10^{-9}$ /l en el diferencial poli 072, linf 024, mono 04, Vsg 125/h, estudio de la función renal, hepática, enzimas, ionograma: normales.

Radiografía de tórax: normal.

Radiografía de cráneo: vestibuloverción de dientes antero-superiores debido al tumor.

Radiografía en vista de Waters: radiopacidad de ambos senos maxilares.

Medulograma: Periferia: hematíes normales, leucocitos aumentados con predominio de polimorfonucleares neutrófilos, plaquetas adecuadas. Reticulocitos 1, 5 %.

Médula: SMP: íntegro, SGP: ligeramente aumentado con discreto aumento de linfocitos, EP: íntegro azul Prusia negativo, HVI: positivo.

Se somete a intervención quirúrgica con anestesia general para realizar exéresis completa del tumor, lo cual fue imposible por su gran tamaño y porque involucra ambos senos maxilares, por lo que se eliminó la mayor parte posible de la lesión y se envía la muestra al Dpto de Anatomía Patológica, el cual informa el resultado como sarcoma de Kaposi. (Fig 2)

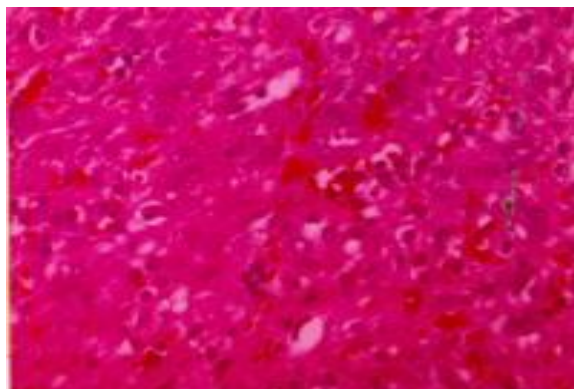


Figura 2. Sarcoma de Kaposi de cavidad bucal donde se precian las lesiones características, desde el mínimo hasta el moderado hiperchromatismo y lo atípico de las células (Hematoxilina-Eosina x 10).

DISCUSIÓN

Nuestra paciente era del sexo femenino que, aunque no es raro, existe un gran predominio del sexo masculino. Santana Garay ⁵ señala una incidencia de 26, 3 % en el sexo femenino, pero la OMS ⁽⁶⁾ reporta que el sexo femenino rara vez llega al 10 %.

La edad de nuestra paciente es de 39 años, esto está en correspondencia con la etapa de la vida de mayor actividad sexual y no difiere de comunicaciones de otros países. ⁷ Esta enferma presentó un sarcoma de Kaposi que es una forma de presentación rara en el sida en diferentes partes del mundo. En cuanto a la cavidad bucal, se refiere al sarcoma de Kaposi como un marcador de la enfermedad del sida. En los estadios iniciales aparecen máculas azules, violetas, rojizas, como presentó nuestra enferma. Es asintomático en su inicio y poco probable que se diagnostique; posteriormente con el tiempo se desarrollan placas y nódulos rojos, azules y púrpuras. La localización más frecuente en la boca es el paladar, como pudimos observar en esta enferma, y en segundo lugar la encía, la cual fue invadida por el sarcoma dado el tamaño del tumor que presentaba nuestra enferma. ⁸ Es característico que aparezca como una lesión adelgazada en las partes laterales del paladar, lo cual pudimos apreciar en el caso que nos ocupa. ⁸ En la encía puede aparecer como una epulis, a veces puede aparecer inicialmente como un hemangioma, pero luego de varios meses adopta las características típicas de

Kaposi lobulado. En la piel de la cara la localización más común es la punta de la nariz.¹⁰

Se ha clasificado el sarcoma de Kaposi epidérmico relacionado con el sida de la siguiente forma:¹ nodular, florida, infiltrante, linfadenico. Nuestra paciente presentó el típico Kaposi infiltrante, el cual se presenta en pacientes mayores de 25 años, con compromisos óseos y sin afectar los linfáticos. No hay tratamiento efectivo para el sarcoma de Kaposi.¹⁰⁻¹² Se ha tratado con citostáticos, radioterapias intraoral, interferón y vinblastina, pero sin mejoría.¹³ Parecería que la mejor intervención sería la cirugía con laser.¹⁴

REFERENCIAS BIBLIOGRÁFICAS

1. Chaisson R, Volberding P. Clinical manifestations of HIV infection. En: Mandell G, Douglas R, Bennett J, editores. Principles and practice of infectious diseases. New York: Churchill-Livingstone; 1997. p. 1059-92.
2. Méndez Capote R, Millian Maredo J. Infecciones y otros procesos oportunistas en un grupo de pacientes cubanos con VIH. Rev Cubana Med Trop. 1992;44(1):47-49.
3. OPS. La Salud Bucodental. Repercusión del VIH / sida en la práctica odontológica. Silos, 41. Washington: OPS; 1996.
4. Pindborg J. El sida y las manifestaciones bucales. Rev Ateneo Argentino Odontol. 1989;24(1):89-91.
5. Santana Garay J, Parra Hernández C, García Obregón O, Rivero Wong J. Manifestaciones bucales de pacientes infectados por el virus de inmunodeficiencia humana. Rev Cubana Estomatol. 1991;28(1):54-64.
6. OMS. Reunión Regional sobre intervenciones conductuales para prevención de ETS y sida. Bol Sanit Panam. 1996;111(6):561-65.
7. Schiold M. Oral manifestations of AIDS in Tanzania. J Dent Res 1998;67(4):20-5.
8. Mesquita R, Migliani D, De Sousa S, Alves M. Leiomyosarcoma of the bucal mucosa: A case report. J Oral Máxilo-Fac Surg. 1998;56(4):504-7.
9. Itula P, Mackenzie S, Lewis K, Mortymen P. Orofacial manifestations and seroprevalence of HIV infection in Namibia dental patients. Oral Dis. 1997;1:551-53.
10. Porter G. HIV. The surgeons perspective. Part 3; Diagnosis and management of malignant neoplasms. Br J Oral Máxilo-Fac Surg. 1994;32(4):241-47.
11. Dartaye S. Tratamiento odontológico de pacientes con sida en la Argentina. Rev Ateneo Argentino Odontol. 1998;24(1):97-100.

12. Soto JE. Enfermedad periodontal asociado al síndrome de inmunodeficiencia adquirida. Rev Estomatol. 1993;3(2):99–105.
13. Flaitz C, Nichols C, Hicks M. Role of intralesional vinblastine administration in treatment of intraoral Kaposi sarcoma in AIDS. Eur J Cancer B Oral Oncol. 1995;318(4):280–85.
14. Greenspan D, Shirlaw P. The Management of the oral mucosa lesions seen in association with HIV infection. Oral Dis. 1997;3(1):229–34.

Recibido: 6 junio de 2002

Aprobado: 12 diciembre 2002

Dr. Daniel Thompson Grant. Especialista de I Grado en Cirugía Maxilo Facial.
Hospital Provincial Docente Manuel Ascunce Doménech. Camagüey, Cuba.